

Schmerzsyndrome am Bewegungsapparat des Armes

Teil 2: Konservative Therapie von Tennis- und Golferellbogen

Dr. med. Bernd A. Kasprzak und Prof. Dr. med. Armin Klümper

Als Tennisellbogen oder Epicondylitis radialis wird das Auftreten von Schmerzen an der Außenseite des Ellbogens bei Belastung und in schweren Fällen auch in Ruhe bezeichnet. Die gleiche Problematik an der Innenseite des Ellbogens wird Golferellbogen oder Epicondylitis ulnaris genannt. Diese Beschwerdebilder treten bei den genannten Sportarten jedoch nur auf, wenn technische Bewegungsabläufe falsch trainiert werden, bei einseitigem Training ohne Stabilisierung der gesamten Funktionskette des Armes und bei Trainingsüberlastungen ohne ausreichende Regeneration. Damit wird deutlich, dass die Behandlung nicht auf den Ellbogen beschränkt werden darf. Auch die gesamte Funktionskette der Schulter-Nackenregion und des Armes muss in die Behandlung einbezogen werden. Für eine nachhaltige Ausheilung sind Korrekturen im Bewegungsablauf und im Trainingsprozess erforderlich.

Die Bezeichnungen Tennis- und Golferellbogen sind sportfeindlich und irreführend. Denn bei Tennis und Golf treten erstens nicht automatisch derartige Beschwerden auf, zweitens betrifft ein chronisches Beschwerdebild nicht nur den Ellbogen, sondern die gesamte Funktionskette des Nacken-Schulter-Armbereiches und drittens führt jede Form von Überlastung des Faszien- und Muskelgewebes der Unterarmmuskulatur am Ansatzbereich des Ellbogens zu den genannten Beschwerden. Nur fünf bis acht Prozent der Betroffenen spielen Tennis [1] und noch weniger sind es, die Golf spielen.

Den Tennisellbogen könnte man zum Beispiel auch Friseurellbogen, Gärtnerellbogen, Schraubendreherellbogen, PC-Arbeiterellbogen usw. nennen, und Bäckerellbogen, Pianistenellbogen oder Überkopfarbeiterellbogen statt Golferellbogen sagen. Denn bei den genannten Tätigkeiten treten bei Überlastung an den gleichen Körperstellen die gleichen, typischen Beschwerden auf.

Auch bei diesen Nichtsportlern bzw. Patienten sind die gleichen Überlegungen für die Behandlung zutreffend. Bei ihnen ist statt

dem Trainingsprozess, der Arbeitsprozess in die Therapie mit einzubeziehen.

Akute Überlastungen heilen bei Belastungsreduzierung, Wärme, Lockerung und Dehnung des Armes meist schnell aus. Ruhigstellung ist kontraproduktiv. Erst bei chronischen Überlastungen kommt es zu bleibenden Beschwerden, die mit Belastungsreduzierung nicht mehr absehbar zu bessern oder auszuheilen sind.

In dieser Situation wird von der „Deutschen Gesellschaft für Orthopädie und Orthopädische Chirurgie“ als Leitlinie folgende Therapie empfohlen (2): Reduktion und Vermeidung von Überlastung, physiotherapeutische Maßnahmen, Analgetika, Antiphlogistika, Antirheumatika, lokale Injektionen von Lokalanästhetika und / oder Steroiden (Kortison) mit anschließender Ruhigstellung für ein bis zwei Wochen sowie die Verwendung von Botulinumtoxin-Injektionen an den Hauptschmerzpunkt und in die betroffene Muskulatur.

Bleiben diese Therapiemaßnahmen erfolglos (Schmerzpersistenz), werden verschiedene operative Verfahren empfohlen. Das Ziel dieser operativen Eingriffe besteht in der operativen Durchtrennung oder Entfernung von schmerzhaftem und entzündlichem Faszien- und Muskelgewebe oder in der Zerstörung (Denervation) schmerzleitender Nerven [2].

Ein operatives Vorgehen wird nach einer sechs- bis zwölfmonatigen erfolglosen konservativen Therapie empfohlen [3, 4, 5].

Auch die neuen, gut verträglichen Therapieoptionen, wie die lokalen Injektionen mit PRP (Blutplättchen-reichem Blutplasma) oder Hyaluronsäure und die extrakorporale Stoßwellentherapie, erweisen sich bei alleiniger Anwendung im chronischen Stadium als nicht nachhaltig effektiv (6, 7, 8).

Für die Sportmedizin war und ist diese Situation völlig unbefriedigend. Deshalb entwickelten Prof. Klümper und sein Team bereits in den 1960er- und 1970er- Jahren, mit ständiger Verbesserung in den Folgejah-

ren, ein effektives konservatives Therapieschema zur erfolgreichen Behandlung der Epicondylitis radialis et ulnaris.

Mit diesem Therapieschema ist es seit nunmehr über vierzig Jahren möglich, diese Krankheitsbilder ohne wesentlichen Arbeits- oder Trainingsausfall auszuheilen und operative Interventionen überflüssig zu machen.

Aus sportmedizinischer Sicht ist folgendes zu beachten:

1. Für eine nachhaltige Ausheilung ist die Therapie auf die gesamte Funktionskette der Nacken-Schulter-Armbereich auszurichten.
2. Eine deutliche Reduzierung der Belastung, aber gleichzeitig Bewegung des gesamten Körpers und Lockerung sowie Dehnung der gesamten Funktionskette sowie die Anwendung von lokaler Wärme unterstützen die Selbstheilungskräfte.
3. Dagegen sind Ruhigstellung der Ellbogenregion und eine Unterkühlung oder Überhitzung kontraproduktiv!
4. Bei einer chronischen Epicondylitis radialis oder E. ulnaris besteht nach unseren mehr als vierzigjährigen Erfahrungen fast immer eine Gelenkbeteiligung. Deshalb sollte das Ellbogengelenk mitbehandelt werden. Neue Ergebnisse bei der Faszien-Forschung bestätigen dieses empirische Wissen.
5. Bei allen chronischen Beschwerdebildern ist eine Entschlackung und Entgiftung des Körpers in Betracht zu ziehen. Darüber hinaus sind ein gesunder Lebensstil, Stressabbau und Lebensfreude von großer Wichtigkeit für eine nachhaltige Ausheilung [9].

Die Notwendigkeit einer Einbeziehung der gesamten Funktionskette für die nachhaltige Ausheilung einer chronischen Epicondylitis radialis et ulnaris wird durch neue Forschungsergebnisse bestätigt.

Die myofaszialen Strukturen des Bewegungsapparates dürfen nicht isoliert betrachtet werden, denn sie bilden eine zusammenhängende Netzstruktur [13]. Sie werden in eine sogenannte „äußere“ und „innere“ Schicht unterteilt.

Die innere Schicht besteht aus Gelenkkapseln, Ligamenten und Periost, die das Skelett umgibt, sein Wachstum steuert, seinen Zerfall verhindert und Bewegungen so begrenzt, dass eine effiziente Kraftübertragung von einem auf das andere Gelenk möglich ist [18].

Die äußere Schicht besteht aus 600 oder mehr Muskeln sowie der Faszien, die erforderlich sind, um diese Muskeln zusammenzuhalten, ihre Bewegungen zu koordinieren und ihre Kraft auf die Knochen und andere Gewebe zu übertragen [18].

Hier muss hervorgehoben werden, dass Muskeln über die Faszien mit anderen Muskeln verbunden sind und die Kraftübertragung unabhängig vom Muskelansatz über die Faszien weitergeleitet wird [13].

Deshalb sind Muskeln keine funktionell abgeschlossenen Einheiten.

Vielmehr wird ein großer Teil der Kraft auf das Fasziengewebe verteilt, das sie dann an synergistische, aber auch antagonistische Muskeln überträgt. Auf diese Weise wird nicht nur das vom Muskel übersprungene Gelenk versteift, sondern es werden unter Umständen auch Bereiche beeinflusst, die mehrere Gelenke weit entfernt liegen [13].

Die funktionelle Kraftübertragung in der äußeren myofaszialen Schicht wird in zwölf Zuglinien bzw. Funktionsketten unterteilt. Für den Arm besitzen vier Funktionsketten besondere Bedeutung [13].

Für die Behandlung der äußeren Ellbogenregion (Epicondylitis radialis) sind zwei Funktionsketten von Bedeutung:

1. **Die oberflächliche rückwärtige Armlinie:** M. trapezius, M. deltoideus, laterales Muskelseptum, Extensorengruppe.
2. **Die tiefe frontale Armlinie:** M. pectoralis minor, Fascia clavipectoralis, M. biceps brachii, radiale Faszie, radiale Seitenbänder, Thenarmuskeln (Daumenmuskeln).

Für die Behandlung der inneren Ellbogenregion (Epicondylitis ulnaris) sind ebenfalls zwei Muskelketten von Bedeutung.

3. Die tiefe rückwärtige Armlinie: Mm. rhomboidei, M. levator scapulae, Rotatorenmanschette, M. triceps brachii, Faszie entlang der Ulna, ulnare Seitenbänder, Hypothenarmuskeln (Kleinfingermuskeln).
4. Die oberflächliche frontale Armlinie: M. pectoralis major (unterer Rand), Linea semilunaris, mediales Muskelseptum, Flexorengruppe, Karpaltunnel.

Diese Zusammenhänge der Funktionsketten dürfen nicht nur linear betrachtet werden. Denn das Fasziennetz zeigt überall Krümmungen und bildet räumliche Formen. Es ist ein „rundes“ System.

Dieses System reagiert sehr schnell auf fließende und rhythmische Bewegungen. Deshalb sind Tai-Chi, QiGong oder Yoga und Rolfing sowie „Fascial Fitness“ optimale Möglichkeiten für die Stabilisierung unseres Körpers [14].

Auch ältere Menschen können bei qualifizierter Anleitung noch damit beginnen. Obwohl manche Anpassungsvorgänge im fortgeschrittenen Alter eines Menschen verlangsamt sind, verliert er seine Anpassungsfähigkeit und Regenerationsfähigkeit nicht.

In diesem Zusammenhang sind die Physiotherapie, Heilgymnastik und Osteopathie von großer Bedeutung für die langfristige Stabilisierung der Ellbogenregion und zur Vermeidung erneuter Beschwerden. Der Sinn dieser Behandlungen und Selbstbehandlung liegt in der Lockerung und Stärkung der myofaszialen Strukturen, in der Verbesserung ihrer Koordinationsfähigkeit und Geschmeidigkeit, der Beseitigung von Dysbalancen und der Reduzierung oder Vermeidung von Fehlbelastungen.

Die Behandlung des Schulter-Nackenbereichs wurde in der CO.med-Ausgabe 6/2014 dargestellt [10]. Auch bezüglich der therapeutischen Anwendung oraler Medikamente sowie der Entschlackung und Entgiftung des Körpers sei auf diesen Artikel verwiesen.

Durch neue Ergebnisse in der Faszien-Forschung kann das empirische Wissen von Prof. Klümper und seinem Team, dass bei einer chronischen Epicondylitis radialis oder

E. ulnaris in den meisten Fällen auch eine Gelenkbeteiligung vorliegt, heute begründet werden. Über die chronisch erhöhte Spannung an den Muskelansätzen kommt es zu einer Spannungserhöhung der Membranen zwischen Ulna und Radius. Am Ende wird sich dann sogar der Druck im Ellbogengelenk verändern. Der gesunde, niedrige Druck innerhalb der Gelenkkapsel steigt an. Damit wird die Verteilung der Gelenkflüssigkeit eingeschränkt und die Gleitflächen des Gelenkes, die Knorpelflächen, starker Abnutzung ausgesetzt [14].

In das Ellbogengelenk wird standardmäßig intraartikulär (in das Gelenk) eine Medikamentenkombination von je einer halben Ampulle Neyathos D7, Zeel comp. und Dexamethason oder Prednisolon oder Triamcinolonacetonid sowie mit 2 ml Bicarbonate de Natrium injiziert. In Abhängigkeit von der

Schwere des Befundes können auch Borax D4, Dona und ein Hyaluronsäure-Präparat hinzugefügt werden.

Gleichzeitig erfolgen lokale Infiltrationen um die betroffenen schmerzhaft-entzündlichen Fasziestrukturen am Epicondylus radialis oder E. ulnaris. Dabei wird eine Medikamentenkombination von je einer Ampulle Traumeel, Rufebran rheumo, Rhus tox, Dexamethason oder Prednisolon in einer Spritze mit Bicarbonate de Natrium auf 6 ml aufgefüllt und infiltriert. Zusätzlich haben sich Sensiotin und Harpagophytum bewährt.

In Abhängigkeit von der Beschwerdesymptomatik werden die Patienten im Abstand von zwei bis sechs Wochen behandelt. Zusätzlich ist bei einem lange bestehenden Beschwerdebild die Durchführung einer

Röntgen-Entzündungsbestrahlung des Ellbogengelenkes sowie des betroffenen Epicondylus empfehlenswert [11].

Therapieschema: über dem Ellbogengelenk 6x 1,0 Gy (über drei Wochen je zweimal). Thoraeus I Filter / 250 KV / 20 mA / 40 cm Focus-Haut Abstand und zusätzlich 6x 1,0 Gy mit 1 mm Kupfer Filter über dem betroffenen Epicondylus.

Im Gegensatz zur Tumorbestrahlung oder bei der Radiosynoviorthese wird das bestrahlte Gewebe nicht geschädigt oder zerstört, sondern die Selbstheilungskräfte werden durch die Röntgen-Entzündungsbestrahlung aktiviert [11, 12].

Mit dieser Therapie war und ist es möglich, eine chronische Epicondylitis radialis et ulnaris kurzfristig ohne nennenswerten Trai-

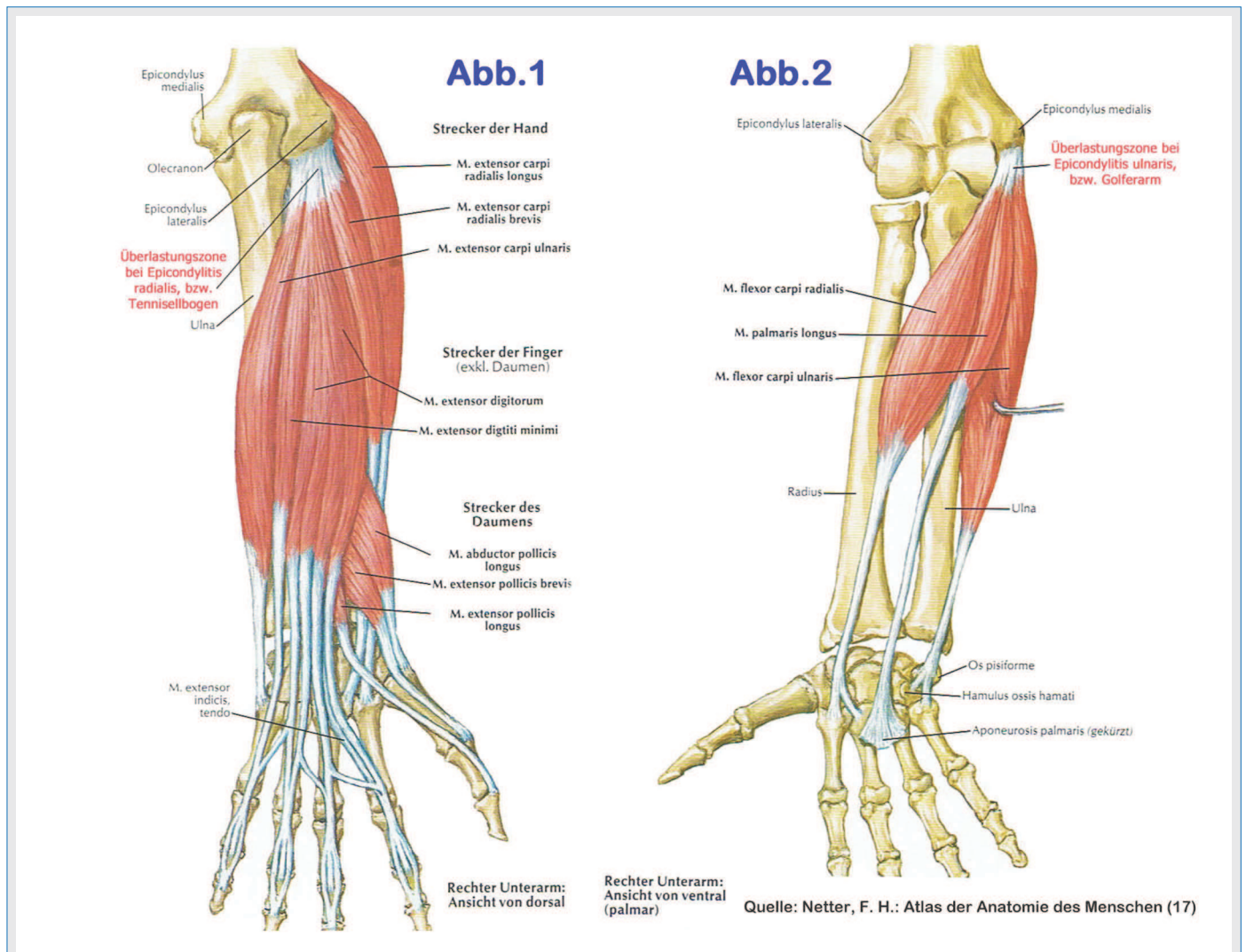


Abb. 1: Überlastungszone bei Epicondylitis radialis (Tennisellbogen). Ansatz der Hand- und Fingerstrecker am äußeren Epicondylus
 Abb. 2: Überlastungszone bei Epicondylitis ulnaris (Golferellbogen). Ansatz der Handbeuger am inneren Epicondylus

nings- oder Arbeitsausfall zu stabilisieren und mittelfristig nachhaltig auszuheilen.

In sehr seltenen Fällen einer sogenannten „hängenden“ Heilung sind eine toxische oder eine emotionale Blockade abzuklären.

Eine toxische Blockade ist Ausdruck einer chronischen Stressbelastung des Körpers durch Schadstoffe und Strahlenbelastungen aus der Umwelt, der Nahrung, der Trinkflüssigkeiten u. a. und wird mithilfe des Biofeld-Tests untersucht und behandelt [9].

Die emotionale Blockade ist Ausdruck einer chronischen Stressbelastung durch ungelöste seelische Konflikte. Emotionen haben eine unsägliche Kraft und sie formen unseren Körper sehr viel mehr, als jede Vernunft es je zu Stande bringen könnte.

Da Faszien das Gewebe sind, das besonders formbar ist, sind sie eine ganz signifikante Anlaufstelle unseres Gefühlslebens [14].

Wann immer wir Leistung erbringen wollen, geht es nicht ganz ohne die Emotionen. Jede Anstrengung hat wenige Chancen **gegen** unterschwellige Emotionen. Die Brücke zwischen menschlichen Emotionen und Faszien manifestiert sich nicht nur im Muskelsystem und in unseren Gefühlsmustern. Sie besteht auch innerhalb der verschiedenen Organe. In beiden Fällen erfüllen Faszien eine wichtige Vermittlerfunktion [14].

Die Lösung dieser seelischen Konfliktsituationen führt zu den sogenannten Spontanheilungen [15, 16].

Diskussion

Die Behandlung mit Analgetika, Antiphlogistika, Antirheumatika sowie die Injektion von Lokalanästhetika und / oder Kortison sowie Botulinumtoxin an dem betroffenen Epicondylus ist eine symptomatische Linderung oder vorübergehende Betäubung der Beschwerden – verbunden mit der Hoffnung auf Selbstheilung des Körpers.

Sind die Selbstheilungskräfte des Körpers zu schwach, so entwickelt sich ein chronisches Beschwerdebild. Mit der genannten symptomatischen Therapie besteht jedoch in dieser Situation wenig Hoffnung auf Ausheilung, da die Selbstheilungskräfte durch die Nebenwirkungen dieser Medikamente weiter geschwächt und nicht gestärkt werden.

Die Konsequenzen sind dann die teilweise operative Entfernung der überlasteten, schmerzhaften Faszienstrukturen oder / und die Zerstörung der schmerzleitenden Nerven.

Diese Art der Schmerzeseitigung ist sportmedizinisch völlig indiskutabel, denn die Konsequenzen sind eine dauerhafte zusätzliche Schwächung dieser Körperregion.

Die Anwendung von Kortison wird mit der Verhinderung des Entstehens einer schwer therapierbaren chronischen Entzündung begründet. Kortison wirkt zwar entzündungs- und schmerzhemmend, jedoch bei höherer Dosierung gleichzeitig hemmend und blockierend auf die Heilung.

Heilungsvorgänge laufen unter Parasympathikus-Wirkung ab. Kortison bewirkt jedoch das Gegenteil – eine Sympathikus-Aktivierung. Deshalb steht Kortison auch fakultativ auf der Dopingliste.

Als körpereigene Substanz der Nebennierenrinde ist Kortison ein gut verträgliches und wichtiges Medikament – jedoch richtig dosiert und nicht symptomatisch als Selbstzweck.

Bei lokaler Injektion am Epicondylus muss bei einer Dosierung von 10 mg oder mehr eines Depot-Kortisons mit einem Abbau des subkutanen Fettgewebes gerechnet werden. Äußerlich erscheint dann eine deutliche Dellenbildung der Haut am Injektionsort. Diese negative Wirkung liegt jedoch nicht primär am Kortison, sondern an seiner falschen Dosierung.

Ein theoretischer Aspekt für die Entstehung einer chronischen Entzündung trotz Einsatz von Kortison wird mit der Entwicklung eines Schmerzgedächtnisses begründet. Diese Hypothese ist die Grundlage, weshalb angeblich die Symptommedikation nicht mehr wirkt und ein operatives Vorgehen gerechtfertigt ist.

Die Hypothese der Entstehung eines Schmerzgedächtnisses als Grundlage für chronische Entzündungen muss aufgrund neuerer Ergebnisse der Faszien-Forschung sehr infrage gestellt werden.

Nach Loyd und Johnson [15] ist chronischer Stress die Wurzel der Entstehung für Krankheiten und Leiden und in seiner Folge ein chronisches Erschöpfungssyndrom mit Energiemangel der Zellen.

Wenn in dieser Situation Medikamente verabreicht oder injiziert werden, die den Sympathikus aktivieren, wie Kortison, Morphine u. a., so kann der Körper in seiner Erschöpfung nicht mehr reagieren. Seine Körperzellen schreien nach Erholung und so nach einer Reduzierung der Sympathikus-Wirkung.

In dieser desolaten Situation ist das angebliche Schmerzgedächtnis eine sehr fragwürdige Begründung für die fehlende Heilungstendenz. Statt operativer Maßnahmen ist die energetische Stabilisierung der Zellen



Dr. med. Bernd A. Kasprzak

Facharzt für Sportmedizin, Naturheilverfahren, war viele Jahre in der Luftfahrtmedizin und im Hochleistungssport tätig. Seit 1990 in eigener privatärztlicher Praxis mit Schwerpunkt „chronische Erkrankungen des Bewegungsapparates“ niedergelassen.

Kontakt:

Theodor-Ludwig-Str. 24-26
D-79312 Emmendingen
www.dr-kasprzak.de



Prof. Dr. med. Armin Klümper

vormals Leiter der Sporttraumatologischen Abteilung der Medizinischen Fakultät der Universität Freiburg. Lebt heute als Emeritus in Südafrika und feiert im Mai seinen 80. Geburtstag.

Kontakt:

über Dr. med. Bernd Kasprzak

durch Stimulierung des Parasympathikus erforderlich.

Deshalb sind Operationen bei einer chronischen Epicondylitis radialis oder E. ulnaris aufgrund unserer Erfahrungen Ausdruck einer mangelhaften konservativen Therapie.

Die Autoren hatten in den zurückliegenden mehr als vierzig Jahren keinen Fall, der operiert werden musste.

Bei der vorgestellten Therapie wird Kortison nur als Mittel zum Zweck und nicht allein als symptomatischer Selbstzweck verwendet. Mit Kortison soll eine überschießende Entzündung reduziert, aber nicht blockiert werden. Denn die Entzündung stellt eine Heilreaktion dar.

Andererseits ist bei chronischen Entzündungen die alleinige Gabe oder Injektion von regenerationsfördernden Medikamenten ohne Entzündungsreduzierung weitgehend ineffektiv.

Zusammenfassung

Die Beschwerdebilder eines sogenannten Tennis- oder Golferellbogen sind Ausdruck einer Überlastung und treten in den meisten Fällen nicht in diesen Sportarten auf.

Akute Überlastungen heilen bei Belastungsreduzierung, Wärme, Lockerung und Dehnung des Armes meist schnell aus. Erst bei chronischen Überlastungen kommt es zu

bleibenden Beschwerden, die mit Belastungsreduzierung nicht mehr absehbar zu bessern oder auszuheilen sind.

In dieser Situation empfiehlt die orthopädische Leitlinie: Physiotherapie, Analgetika Antiphlogistika, Antirheumatika, lokale Injektionen von Lokalanästhetika und Steroiden mit anschließender Ruhigstellung für ein bis zwei Wochen und Botulinumtoxin-Injektionen.

Bei erfolgloser Therapie nach sechs bis zwölf Monaten werden operative Maßnahmen angeraten. Das Ziel dieser operativen Eingriffe besteht in der Durchtrennung oder Entfernung von schmerzhaftem und entzündlichem Fasziengewebe oder in der Zerstörung schmerzleitender Nerven.

Diese Art der Schmerzeseitigung ist aus sportmedizinischer Sicht völlig indiskutabel. Deshalb entwickelten Prof. Klümper und sein Team in den 1960er- und 1970er-Jahren ein effektives konservatives Therapieschema zur erfolgreichen Behandlung der Epicondylitis radialis et ulnaris.

Mit diesem Therapieschema ist es möglich, diese Krankheitsbilder ohne wesentlichen Arbeits- bzw. Trainingsausfall auszuheilen und operative Interventionen überflüssig zu machen.

Diese Therapie wurde nach über 40-jähriger erfolgreicher Anwendung vorgestellt und durch neue Forschungsergebnisse auf dem Gebiet der Faszien untermauert.

Literaturhinweis

1. Heinrichs G, Gille J et al. (2014): Ellenbogen-Überlastungssyndrome. *Trauma und Berufskrankheit* (16)4: 410-415.
2. Jerosch J, Loew M: AWMF online, Das Portal der wissenschaftlichen Medizin. S. 1-7 (letzte Überarbeitung 22.9.2011 / nächste Überprüfung 09/2016).
3. Kamien M (1990): A rational management of tennis elbow. *Sports Med*, 9: 173-191.
4. Grifka J, Boenke S, Krämer J (1995): Endoscopic therapy in epicondylitis radialis humeri. *Arthroscopy*, 11: 743-748.
5. Taylor SA, Hannafin JA (2012): Evaluation and management of elbow tendinopathy. *Sports Health*, (4)5: 384-393.
6. Schleicher I, Szalay G, Kordelle J (2010): Die Therapie der Epicondylitis – eine aktuelle Übersicht. *Sportverletzungen Sportschaden*, (24)4: 218-224.
7. Kordelle J, Steinmeyer J (2012): Die Behandlung von Tendopathien mit lokal applizierten Kortikoiden und anderen Substanzen. *Arzneiverordnung in der Praxis*, (39)3: 57-58.
8. Thiele K, Perka C, Greiner S (2013): Epicondylopathia humeri radialis et ulnaris. Gibt es neue Therapieoptionen? *Obere Extremität*, (8)1: 9-15.
9. Kasprzak B (2011): Sportmedizin – das andere medizinische Prinzip! *CO.med Fachmagazin*, (17)7: 10-13.
10. Kasprzak B, Klümper A (2014): Das Zervikal-Syndrom aus sportmedizinischer Sicht. *CO.med Fachmagazin*, (20)6: 6-11.
11. Klümper A (2007): Erfolgreiche Therapie aus 42 Jahren. Verlag Johannes Krause, Freiburg.
12. Kasprzak B, Klümper A (2014): Schmerzsyndrome am Bewegungsapparat des Armes (Teil 1). *CO.med Fachmagazin*, (20)12: 32-35.
13. Schleip R, Findley TW et al. (2014): Lehrbuch Faszien. Urban & Fischer / Elsevier GmbH, München.
14. Schwind P (2014): Faszien, Gewebe des Lebens. I risiana, München.
15. Loyd A, Johnson B (2014): Der Healing Code. Rowohlt, Hamburg.
16. Hamer RG (2014): Mein Studentenmädchen. Amici di Dirk Verlag
17. Netter, FH (2004): Atlas der Anatomie. Urban & Fischer / Elsevier GmbH, München.
18. Myers T (2009): Anatomy trains. Churchill Livingstone, Edinburgh, 2nd ed.